



UNIVERSIDADE DE
VASSOURAS

PRÓ-REITORIA DE PESQUISA E PÓS-GRADUAÇÃO
Mestrado Profissional em Diagnóstico Clínico
e Laboratorial em Medicina Veterinária

ALBA LEONOR DE SOUZA LIMA DOS SANTOS

**RELATÓRIO TÉCNICO/CIENTÍFICO:
IMPORTÂNCIA DA ABORDAGEM ADEQUADA DO
PACIENTE COM SUSPEITA DE NEOPLASIA**

UMA CARTILHA PARA ORIENTAÇÃO

VASSOURAS - RJ
2019

ALBA LEONOR DE SOUZA LIMA DOS SANTOS

**IMPORTÂNCIA DA ABORDAGEM ADEQUADA DO
PACIENTE COM SUSPEITA DE NEOPLASIA**

UMA CARTILHA PARA ORIENTAÇÃO

Relatório técnico/científico apresentado à Pró-reitoria de Pesquisa e Pós-graduação e Pesquisa / Coordenação do Mestrado Profissional em Diagnóstico Clínico e Laboratorial em Medicina Veterinária da Universidade de Vassouras, como requisito parcial à obtenção do título de Mestre em Diagnóstico Clínico e Laboratorial em Medicina Veterinária.

Orientador:

Prof. Dra. Renata Fernandes Ferreira de Moraes, Universidade de Vassouras
Doutor pela Universidade Federal Fluminense- Rio de Janeiro, Brasil

VASSOURAS - RJ
2019

ALBA LEONOR DE SOUZA LIMA DOS SANTOS

**IMPORTÂNCIA DA ABORDAGEM ADEQUADA DO
PACIENTE COM SUSPEITA DE NEOPLASIA**

UMA CARTILHA PARA ORIENTAÇÃO

Relatório técnico/científico apresentado à Pró-reitoria de Pesquisa e Pós-graduação e Pesquisa / Coordenação do Mestrado Profissional em Diagnóstico Clínico e Laboratorial em Medicina Veterinária da Universidade de Vassouras, como requisito parcial à obtenção do título de Mestre em Diagnóstico Clínico e Laboratorial em Medicina Veterinária.

Banca:

Orientador:

Prof. Dra. Renata Fernandes Ferreira de Moraes, Universidade de Vassouras
Doutor pela Universidade Federal Fluminense – RJ, Brasil.

Prof. Dr. Gabriel Bobany de Queiroz, Universidade Santa Úrsula
Doutor pela Universidade Federal Fluminense – RJ, Brasil

Prof. Dra. Erica Cristina Rocha Roier, Universidade de Vassouras
Doutor pela Universidade Federal Rural do Rio de Janeiro – RJ, Brasil.

Prof. Dra. Larissa Trajano, Universidade de Vassouras
Doutor pela (Universidade do Estado do Rio de Janeiro – RJ, Brasil)

VASSOURAS - RJ
2019

Sa596i

Santos, Alba Leonor de Souza Lima dos
Importância da abordagem adequada do paciente com suspeita de neoplasia: uma cartilha para orientação. / Alba Leonor de Souza Lima dos Santos. / - Vassoura, 2019.
xi, 46 f. : il. ; 29,7 cm.

Orientador: Renata Fernandes Ferreira Moraes.
Dissertação (mestrado – Diagnóstico Clínico e Laboratorial em Medicina Veterinária, Universidade de Vassouras, 2019.
Inclui bibliografias e anexos.

1. Veterinária. 2. Pele - Câncer. 3. Histopatologia. 4. Prognóstico. I. Moraes, Renata Fernandes Ferreira. II. Universidade de Vassouras. III. Título.

CDD 636.089

Vera Lucia Nogueira de Paula

Biblioteca CRB-7 -



Dedico este trabalho aos meus pais, meus filhos e aos meus atuais e futuros pacientes, que são o motivo, de cada vez mais querer alcançar novos conhecimentos de estudo e pesquisa científica, dentro dessa linda profissão, a Medicina Veterinária.

AGRADECIMENTOS

Primeiramente agradeço a Deus, por ter me dado esta oportunidade, força e saúde, para chegar até o fim deste trabalho e me ajudar a superar todas as dificuldades /encontradas pelo caminho.

A minha mãe, Solange de Souza Lima, pela constante luta ao meu lado. Incentivo e dedicação, e força para nunca desistir de um sonho. Mesmo que pareça impossível. Te amo e admiro demais, minha querida mãe.

A meu pai, Albano dos Santos, (*in memoriam*), mesmo não estando mais ao meu lado hoje. Sei que sente muito orgulho de ver aonde cheguei. Pois sempre me deu muita força e me ensinou a ser corajosa, trabalhadora me tornando a mulher guerreira e determinada que sou hoje. Saudades eternas meu pai, te amarei para sempre.

Ao meu esposo Victor, que permaneceu ao meu lado. E participou de toda minha luta, para conquistar esse título.

À minha avó Ednéa, que com toda sua calma e paciência, me transmitia tranquilidade e paz nos momentos difíceis, sempre me escutando.

Aos meus filhos amados, Lorena, Leonora e Lorenzo. Meus incentivos de vida, para sempre lutar, perseverar e nunca desistir. Que a mamãe consiga ofertar cada vez mais exemplos bons e ensinamento a vocês.

À professora e orientadora, Renata Ferreira, pela amizade, sabedoria, compreensão e apoio em alguns momentos bem difíceis. Sempre a disposição, para ajudar e ensinar. Tornando possível a conclusão desde trabalho.

À professora e coordenadora Bruna Baêta, pelas orientações, carinho e ensinamentos. Muito valiosos.

Aos professores do mestrado de Veterinária da Universidade de Vassouras, por todo conhecimento passado durante esse tempo de estudo.

Aos colegas de turma, sempre muito simpáticos, felizes e agradáveis. Tornando o ambiente de estudo muito promissor.

A Universidade de Vassouras, por ter aberto essa oportunidade do Mestrado.

*Para realizar grandes conquistas, devemos
não apenas agir, mas também sonhar; não apenas
planejar, mas também acreditar*

Anatole France

RESUMO

Atualmente, devido a uma maior longevidade dos cães, percebe-se um aumento no diagnóstico das neoplasias, sendo uma das principais causas de morte na clínica veterinária. Existe uma necessidade crescente em realizar o diagnóstico correto e principalmente precoce, para obtenção de um prognóstico adequado em relação ao animal. Na região Sul Fluminense é notória a carência de orientação tanto dos tutores quanto dos veterinários em relação a este fato, sendo necessário um trabalho de conscientização para ambos. A utilização de ferramentas diagnósticas, como o exame histopatológico de tumores cutâneos, é essencial e obrigatória para obtenção de respostas relacionadas à clínica do paciente, associadas a uma boa orientação do tutor no caso da observação de qualquer alteração sugestiva de neoplasia. Diagnósticos corretos e precoces aumentam a expectativa de vida e melhoram o prognóstico da doença. O presente estudo teve como objetivo aumentar o conhecimento na área de oncologia na Região Sul-Fluminense, abordando o tutor e os médicos veterinários da região por meio de cartilhas, palestras e orientação individual no consultório veterinário, baseados nos dados obtidos através de estudo retrospectivo de laudos e fichas de atendimento em uma clínica particular em Mendes- RJ. Foram avaliados 375 laudos de cães e gatos acometidos por algum tipo de lesão cutânea. Na região Sul Fluminense do Estado do Rio de Janeiro entre janeiro de 2016 e janeiro de 2019. Destes, 41 casos foram de achados não neoplásicos e de 334 neoplasias cutâneas, 135 machos e 204 fêmeas, com idade entre: 1 a 16 anos. Sendo 82 animais da espécie felina e 293 da espécie canina. A neoplasia descrita com maior frequência foi o carcinoma, com alto grau de malignidade. Com este trabalho, foi possível desenvolver um plano de orientação do tutor e do médico veterinário, considerando informações de grande importância para o prognóstico do paciente e levando a correta orientação para profissionais e tutores sobre os casos e posterior tratamento.

Palavras-chave: Neoplasias cutâneas, histopatologia, prognóstico.

ABSTRACT

Currently, due to a longer longevity of dogs, there is an increase in the diagnosis of neoplasms, being one of the main causes of death in the veterinary clinic. There is a growing need to make the correct and especially early diagnosis to obtain an adequate prognosis concerning the animal. In the South Fluminense region, there is a notorious lack of guidance from both tutors and veterinarians about this fact, requiring awareness work for both. The use of diagnostic tools, such as the histopathological examination of skin tumors, is essential and mandatory to obtain clinical-related answers from the patient, associated with a good tutor orientation if any alteration suggestive of neoplasia is observed. Correct and early diagnoses increase life expectancy and improve disease prognosis. This study aimed to increase knowledge in the area of oncology in the South Fluminense Region, approaching the tutor and veterinarians of the region through primers, lectures and individual guidance in the veterinary office, based on data obtained through retrospective study of reports and records of care in a private clinic in Mendes-RJ. A total of 375 reports of dogs and cats affected by some type of skin lesion were evaluated. In the Southern Fluminense region of Rio de Janeiro State between January 2016 and January 2019. Of these, 41 cases were non-neoplastic findings and 334 cutaneous neoplasms, 135 males and 204 females, aged 1 to 16 years. Being 82 animals of feline species and 293 of canine species. The most frequently described neoplasm was carcinoma, with a high degree of malignancy. With this work, it was possible to develop a guidance plan for the tutor and the veterinarian, considering information of great importance for the patient's prognosis and leading the correct guidance to professionals and tutors about the cases and subsequent treatment.

Keywords: Skin neoplasms, histopathology, prognosis.

LISTA DE FIGURAS

Figura 1: Orientação ao tutor.....	15
Figura 2: Folheto explicativo.....	16
Figura 3: Capa e verso da cartilha	17
Figura 4: Carcinoma de células escamosas, dígitos e pata direita. Invasão óssea. Canino macho 16 anos, SRD.....	23
Figura 5: Papiloma oral. Canino macho 8 anos, SRD	23
Figura 6: Tricoepitelioma Canino, fêmea, 11 anos, SRD, Toráx	24
Figura 7: Adenoma. Pálpebra inferior.....	25
Figura 8: Carcinoma de células sebáceas. Canino, macho, 14 anos, SRD, prepúcio	26
Figura 9: Fibroma Ulcerado, Canino, macho, 16 anos, SRD.....	27
Figura 10: Fibrossarcoma. Canino, macho, 12 anos, SRD	28
Figura 11: Lipossarcoma. Canino fêmea, 10 anos, SRD.....	29
Figura 12: Hemangiossarcoma. Canino, fêmea, 8 anos, SRD.....	30
Figura 13: Melanoma. Canino, fêmea, 5 anos. SRD	31
Figura 14: Mastocitoma. Felino, Macho, 11 anos, SRD.....	33
Figura 15: Linfoma em invasão linfática (metástase), Canino, fêmea, 12 anos. SRD	34
Figura 16: Histiocitoma. Canino macho, SRD, 8 anos	35
Figura 17: Cisto epidérmico. Canino, fêmea Pooble, 8 anos, cabeça	36

LISTA DE GRÁFICO

Gráfico 1: Porcentagem de achados neoplásicos e não neoplásicos.....	19
Gráfico 2: Distribuição de gênero dos animais acompanhados/atendidos	19
Gráfico 3: Ocorrência de neoplasias, de acordo com os anos.....	20
Gráfico 4: Distribuição percentual de neoplasias malignas e benignas	20
Gráfico 5: Frequência de neoplasias de acordo com sua localização topográfica	21
Gráfico 6: Crescimento de requisições histopatológicas	21

SUMÁRIO

1. INTRODUÇÃO	13
2. OBJETIVOS	14
2.1 OBJETIVO GERAL	14
2.2 OBJETIVOS ESPECÍFICOS	14
3. DESCRIÇÃO TÉCNICA DO PRODUTO	15
3.1 ORIENTAÇÃO DOS TUTORES.....	15
3.2 ORIENTAÇÃO DOS PROFISSIONAIS DE SAÚDE.....	16
3.3. CONFECÇÃO DA CARTILHA	17
3.3.1. Inclusão dos animais no estudo	17
3.3.2. Análise dos resultados	17
3.3.3. Tipos de biópsias	18'
4. RESULTADOS	19
5. REGISTRO DE IMAGENS MACROSCÓPICAS DAS NEOPLASIAS	21
5.1. NEOPLASIAS CUTÂNEAS DE ORIGEM EPITELIAL	22
5.1.1. Carcinoma de células escamosas	22
5.1.2. Papiloma	23
5.1.3. Tumores de origem epitelial dos anexos cutâneos	24
5.1.4. Tricoepitelioma (Tumor do folículo piloso)	24
5.1.5. Adenoma das glândulas sebáceas (Tumor de glândulas sebáceas)	25
5.1.6. Carcinoma das glândulas sebáceas (Tumor de glândulas sebáceas)	25
5.2. NEOPLASIAS DE ORIGEM MESENQUIMAL.....	26
5.2.1. Fibroma	26
5.2.2. Fibrossarcoma	27
5.2.3. Sarcomas	28
5.2.4. Lipossarcoma	28
5.2.5. Hemangiossarcoma	29
5.3. NEOPLASIAS DE ORIGEM MELANOCÍTICA.....	30
5.3.1. Melanoma	31
5.4. NEOPLASIAS DE CÉLULAS REDONDA.....	31
5.4.1. Mastocitoma	32
5.4.2. Linfoma	33

5.4.3 Histiocitoma	34
5.5. CISTO EPIDÉRMICO (ACHADO NÃO NEOPLÁSICO)	36
6. POSSÍVEIS APLICABILIDADES DO PRODUTO	36
7. CONCLUSÃO	37
8. REFERÊNCIAS	38
9. ANEXOS	43

1. INTRODUÇÃO

A evolução da sociedade vem sendo acompanhada pela crescente porcentagem de seres humanos que possuem animais de companhia. O Brasil representa a segunda maior população de cães e gatos no mundo, ficando atrás apenas dos Estados Unidos (ABINPET, 2014). A interação do ser humano com animais é historicamente conhecida, relações que vão desde alimento, experimentação, proteção ou simplesmente como animais de companhia. Considera-se animal de companhia aquele que pode ser detido ou destinado ao convívio com seres humanos, designadamente em seu lar, para entretenimento e companhia. Os animais “pet”, hoje em dia, considerados membros da família, se tornaram cada vez mais constantes na vida do homem contemporâneo (FRANCIONE, 2013) e com isso, um aumento considerável na preocupação com a saúde destes, tornou-se evidente.

As neoplasias são de extrema importância nos cães e gatos domésticos, pois provocam morte em muitos desses animais independentemente da idade, sendo uma das principais causas de morte em animais domésticos, sem distinção de machos e fêmeas. (SALVADO et al. 2010). Atualmente, a literatura Médico Veterinária reforça que a longevidade, a prevenção de doenças mediante os protocolos terapêuticos, esquemas de vacinas, novas tecnologias que permitem uma exatidão na terapia e no diagnóstico. Dietas específicas balanceadas e terapêuticas estão prolongando a vida desses animais, tornando-os mais suscetíveis ao aparecimento de neoplasias. (RODASKI; PIEKARS, 2010).

O grande número de tumores cutâneos em cães se deve ao fato que a pele é o maior órgão do corpo e representa a barreira física entre o ambiente e organismo e possui exposição direta a fatores oncogênicos propiciando as formações neoplásicas. Além disso, a pele possui inúmeras células e há um alto índice de renovação celular sendo susceptível a mutações (MURPHY, 2000; MEDLEAU; HNILICA, 2009).

As neoplasias em geral podem ser, benignas ou malignas. Em cães 80% das neoplasias de pele são benignas e em gatos 59%. (ROSENTHAL, 2004).

Vários agentes externos e fatores biológicos são reconhecidos, como sendo importantes no desenvolvimento, de certos tumores de pele, entretanto, na maioria das vezes, a etiologia dessas neoplasias é desconhecida (MORRIS, 2007; DOBSON, 2007).

As neoplasias que ocorrem na pele podem ter origem ectodérmica, como o carcinoma de células escamosas, adenoma perianal, tricoblastoma; mesodérmica, como lipoma, hemangiossarcoma e schwannoma benigno; além daqueles relacionados com células

hematopoiéticas da derme, tais como histiocitomas, mastocitomas, linfomas e plasmocitomas; ou podem pertencer a categoria dos tumores melanocíticos, compostos por melanomas e melanocitomas (YAGER; SCOTT, 1993; MURPHY, 2000).

O diagnóstico adequado de uma neoplasia começa em uma anamnese e exame físico minucioso. Após feito esse processo, será identificada alguma alteração que justifique a suspeita da formação do tumor. A partir desse ponto, serão realizadas técnicas de imagem e exames hematológicos para verificação da saúde geral da animal e possível existência de uma massa tumoral (RODASKI; PIERKARZ, 2010).

O exame histológico permite obter informações sobre o grau da neoplasia e a estrutura e arquitetura dos tecidos constituintes, dados importantes na seleção do tratamento a adotar e na definição do prognóstico (MORRIS; DOBSON, 2001; WHITLEY, 2010; BILLER, et al., 2016).

O exame histopatológico é quem fornece o diagnóstico definitivo (OTRUBOVA, 2006).

Na região Sul-Fluminense é notória a carência de orientação tanto dos tutores quanto dos veterinários em relação a este fato, sendo necessário um trabalho de conscientização para ambos. O presente estudo teve como objetivo aumentar o conhecimento na área de oncologia na Região Sul-Fluminense, abordando o tutor e os médicos veterinários da região por meio de cartilhas e orientação individual no consultório veterinário, baseados nos dados obtidos através de estudo retrospectivo de laudos e fichas de atendimento em uma clínica particular em Mendes- RJ.

2. OBJETIVOS

2.1 OBJETIVO GERAL

O presente estudo tem como objetivo orientar o tratamento e prognóstico para casos de neoplasias em animais domésticos, através da confecção de uma cartilha para este fim.

2.2 OBJETIVOS ESPECÍFICOS

- Apresentar e orientar quanto a realização do exame histopatológico em casos de neoplasias para correto diagnóstico, diagnóstico diferencial, prognóstico e tratamento.
- Alcançar o público alvo (Médicos Veterinários e tutores) de forma a compreenderem a importância do diagnóstico precoce das neoplasias cutâneas.
- Aumentar o conhecimento na área de oncologia na Região Sul Fluminense.

3. DESCRIÇÃO TÉCNICA DO PRODUTO

3.1 ORIENTAÇÃO DOS TUTORES

Através deste estudo, foi possível a realização do trabalho de orientação aos tutores, falando sobre a importância e os benefícios da utilização do exame histopatológico para o diagnóstico das neoplasias, de forma precoce e definitiva. A orientação foi realizada de forma individual, em uma clínica particular na cidade de Mendes, RJ. Demonstrando uma possível neoplasia cutânea no paciente. (Figura 1). Confeção do folheto explicativo, com uma linguagem acessível e de fácil entendimento aos tutores. Não sendo necessário um atendimento clínico particular. Oferecendo acesso a todos. (Figura 2).

Figura 1: Orientação ao tutor.

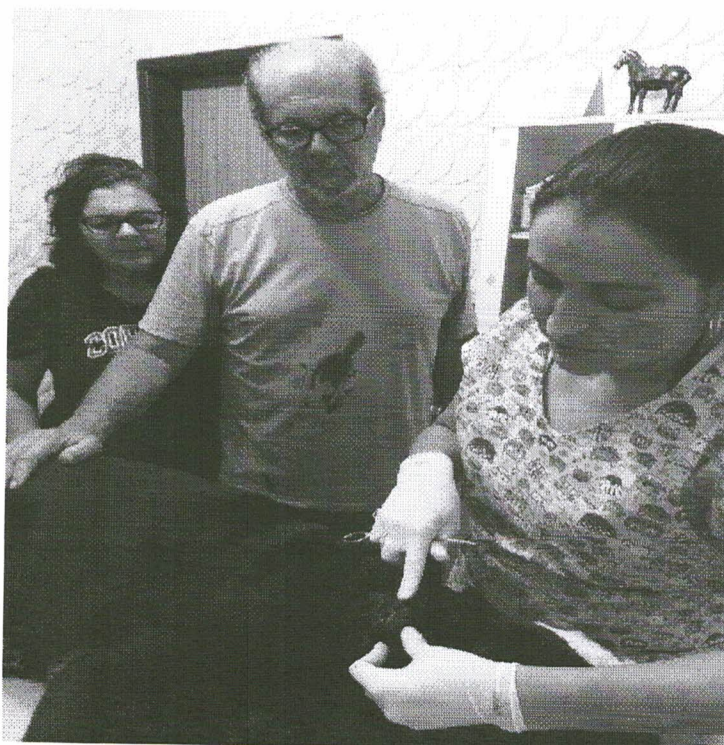


Figura 2: Folheto explicativo.

AONDE MORA O PERIGO? TUMORES DE PELE EM CÃES E GATOS



Importância do diagnóstico precoce e conclusivo nos casos de doenças de pele.

Clínica Veterinária Bicho Felix
Corretando sempre no estado do seu melhor amigo.
Telefone: (24) 24652389

LEMBRANÇAS PARA A VIDA TODA

Quantas vezes você não se pegou olhando para seu amigo e pensando "Por que eles vivem tão pouco?" ou "Queria que você nunca morresse, meu amigo".

Infelizmente não podemos evitar que ele morra um dia. Mas você pode oferecer a ele muitas carícias e formas de cuidados que podem fazer com que seu bichinho viva por muito mais tempo e com ótima qualidade de vida. Saiba que os tumores de pele são umas das principais causas de morte nas clínicas veterinárias. Mais calma! A **histopatologia** é um método diagnóstico conclusivo que pode fornecer um resultado rápido e seguro para que a doença não evolua ou que você possa fazer um tratamento correto em seu amigo. **Tranquilidade** e viver com a certeza que se pode oferecer o melhor, enquanto podemos! **Levar só lembranças boas desta amizade.**



CUIDANDO SEMPRE!

Nossa missão é proporcionar aos pacientes todo cuidado necessário para seu bem-estar e saúde. Sempre utilizando de métodos diagnósticos que serão conclusivos para obtenção de um diagnóstico correto e assim um posterior tratamento adequado a cada caso.

Orientando sempre os tutores em relação às suas dúvidas.

Cuidado e carinho sempre.

**Bicho Felix
Clínica
Veterinária**


Clínica Veterinária e
Agropecuária Bicho
Felix

Rua Maria Carolina 298 Centro
Mendes RJ
Telefone: (24) 24652389
Cel: (74) 999746777
Email: bichofelix@gmail.com


TUMORES DE PELE

VOCÊ SABIA?

- Que os tumores de pele ou neoplasias é uma forma de proliferação celular, não controlada pelo organismo, com tendência ao crescimento e a invasão. A maioria vem do Célula que tem a "chave e placa" "mecanismo multiplicação celular". Neste caso células, pelo seu desenvolvimento e início e em qualquer localidade da pele.
- Que a pele é o maior órgão do corpo.
- Que pode se manifestar em silêncio na forma de um pequeno nódulo, verruga ou lesão que não cicatriza.
- Que é uma das principais causas de morte em cães e gatos dentro das clínicas veterinárias.



Neoplasia cutânea.



Isso na maioria das vezes ocorre devido a um diagnóstico incorreto ou a falta de informação aos tutores de seus pets. Logo, seus pets precisam de um diagnóstico correto e informação adequada, devem passar muito tempo aguardando cada vez mais e demais. **Tumor.**

**DIAGNÓSTICO CORRETO E PRECOZO
CHEGA DE FICAR TRANQUILO!**

A medicina oferece um método diagnóstico que fará com que você tutor tenha a certeza da patologia do seu amigo. Com isso, um correto tratamento. E aumento na qualidade e expectativa de vida do seu pet. Não fique na dúvida e nas tentativas. Se você suspeita de algo estranho na pele do seu pet, procure um veterinário e converse com ele sobre essa técnica. A **histopatologia**.

HISTOPATOLOGIA. ELABORADA EM

ESTE É O MÉTODO DE DIAGNÓSTICO QUE TRAZ O SEU ESTUDO DOS TECIDOS DO ORGANISMO. A MICROSCÓPIA E O EXAME HISTOPATOLÓGICO É O

QUE PERMITE APRECIAR COM SEGURANÇA A NATUREZA DE UMA LESÃO. ENTÃO EM QUALQUER TIPO DE LESÃO, POR MENOS QUE SEJA, PODEMOS SUSPEITA ESTA É A MELHOR OPÇÃO.


O QUE É HISTOPATÓLOGIA PARA O SEU PET?

Amostra do nódulo que irá lesão. Que será encaminhada para um laboratório credenciado e analisado pelo profissional capacitado: O **histopatologista**.

SEU AMIGO VAI SENTIR ALGO?

Calma. Não. Ele será devidamente sedado para a retirada da amostra. Pelo profissional veterinário capacitado. Seja ele parcial ou total. E você terá a garantia de um diagnóstico de sucesso.

Lembre-se! É sempre anestesia e cirurgia. Por isso vai conviver a você e a seu amigo e pai de seu propóscito correto. Assim, você estará na direção certa para seu tratamento. Avaliando com isso o tipo de tratamento de futuras neoplasias.




Você como pai de pet, consegue imaginar quanto sofrimento um tumor em estado avançado pode gerar em seu amigo. Em fase avançada praticamente as chances de vida são muito baixas. Quando se trata de tumores malignos. Mas a descoberta precoce pode levar a um aumento de sobrevivência do seu amigo. Ou ainda de vez esta patologia do pet.

Não se esqueça. A qualquer sinal de nódulo, verruga, lesão que não cicatriza ou que constantemente reaparece. E com orelhas sem novo. Procure um profissional médico capacitado. E converse com ele sobre a possibilidade de um exame histopatológico.

Existe tratamento para tumores. Específico para cada caso. E o sucesso do tratamento vai variar com o tempo de descoberta. Por isso a importância do diagnóstico correto.

Não deixe o mal crescer. Você pode fazer a diferença no tempo e na qualidade de vida do seu melhor amigo.

HISTOPATÓLOGIA: Tumor maligno. Causa morte. Rápido.

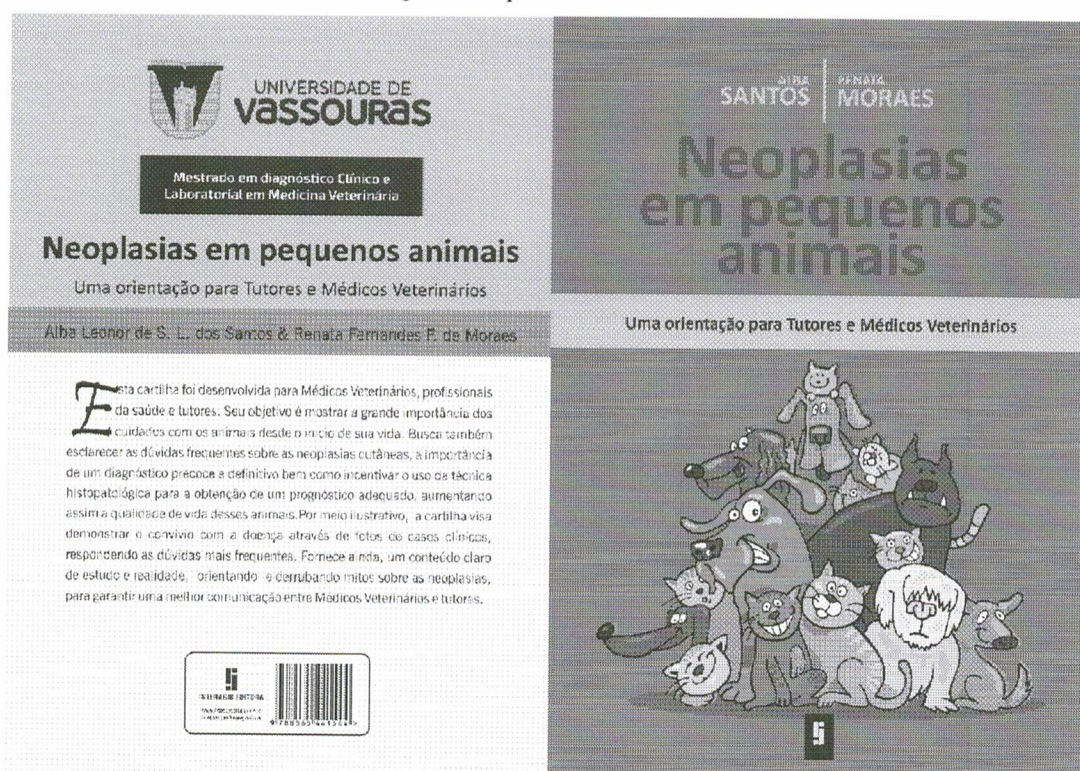


Clínica Veterinária Bicho Felix - Atendimento Proprietário

3.2. ORIENTAÇÃO DOS PROFISSIONAIS DE SAÚDE.

Produção e confecção de uma cartilha completa de orientação para profissionais de saúde, como médicos veterinários, enfermeiros e estudantes incentivando o uso da técnica e coleta de amostras para exame histopatológico. Além de imagens macroscópicas, auxiliando os profissionais da saúde, na identificação das neoplasias. (Figura 3).

Figura 3: Capa e verso da cartilha.



3.3. CONFECCÃO DA CARTILHA

3.3.1. Inclusão dos animais no estudo

Neste estudo foram incluídos cães e gatos, independente de raça, gênero, sexo, idade e local da lesão. Todos apresentavam algum tipo de neoplasia cutânea.

Foram analisados os laudos histopatológicos de várias clínicas veterinárias na região Sul Fluminense, e separados todos aqueles que apresentavam algum tipo de neoplasia cutânea, totalizando 375 casos, entre cães e gatos, no período de Janeiro de 2016 a Janeiro de 2019.

3.3.2. Análise dos resultados

Os resultados encontrados foram inseridos em uma tabela do excel para uma análise estatística e direcionamento do texto.

3.3.3. Tipos de biópsias

- Biópsia incisional

Efetuada quando a biópsia por agulha não permite obter material suficiente para análise e em lesões ulceradas ou necróticas, permitindo recolher amostras de maiores dimensões e representativas da lesão (EHRHART, 1998; EHRHART; WITHROW, 2013).

Especialmente aconselhada quando o conhecimento do tipo de neoplasia é importante no planeamento da ressecção definitiva ou pode influenciar o protocolo terapêutico a adotar (HENRY; POPE, 2010).

Pode ser realizada com o animal sedado e com anestesia local ou com anestesia geral, se as neoplasias forem mais profundas ou estiverem localizadas na face, boca ou área genital (EHRHART, 1998; EHRHART; WITHROW, 2013).

Após esterilização do local, deve-se proceder à incisão da pele sobre a neoplasia e remoção de uma amostra representativa da lesão. Na maioria das situações, a distinção dos tecidos neoplásico, normal e reativo circundante baseia-se na coloração e textura diferentes que apresentam (NORTH; BANKS, 2009; EHRHART; WITHROW, 2013).

- Biópsia excisional

Método utilizado quando o conhecimento do tipo de neoplasia não influencia o tratamento definitivo. Em casos específicos, e se efetuada corretamente, pode servir como diagnóstico e terapêutica (WHITE, 2003; ARGYLE; MILNE, 2008; NORTH; BANKS, 2009; EHRHART; WITHROW, 2013; HENRY; POPE, 2010; EHRHART; WITHROW, 2013).

Consiste na extirpação cirúrgica completa do tumor, com margens adequadas, e posterior recolha de amostras para exame histopatológico. É contraindicada se existir elevado risco de hemorragia e devem ser ponderados os perigos associados à administração anestésica. Deve ser efetuada em lesões suficientemente pequenas e com acessibilidade anatômica, por forma a permitir a remoção cirúrgica da neoplasia sem comprometimento dos tecidos normais envolventes e sem contribuir para o aumento da morbidade em caso de cirurgia adicional (HAHN, 2002; HENRY; POPE, 2010; ARGYLE; MILNE, 2008).

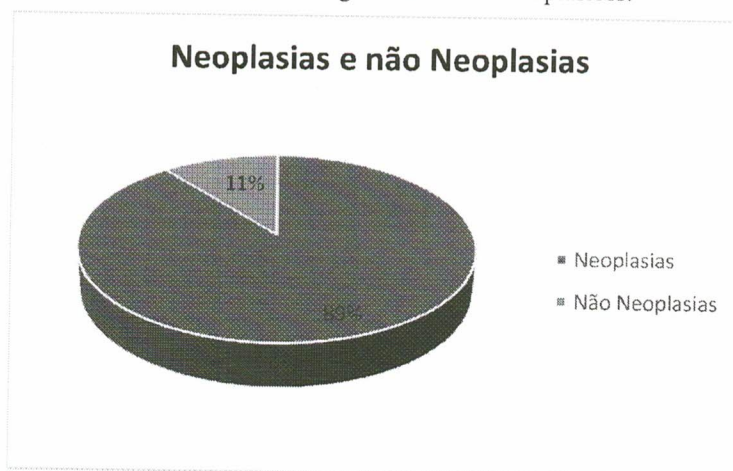
Preferencialmente, todas as amostras obtidas devem ser alvo de exame histológico, a fim de se obter um diagnóstico definitivo. Em caso de remoção das margens do tumor ou do

tecido normal envolvente, as margens cirúrgicas devem ser marcadas para que se proceda à avaliação se a excisão foi completa (ARGYLE; MILNE, 2008).

4. RESULTADOS

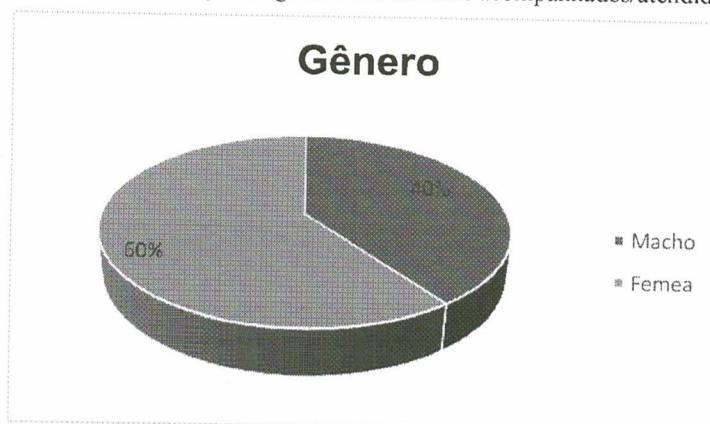
Características dos nódulos ou lesões avaliados durante o estudo, 41 (11%) , laudos eram de lesões não neoplásicas e 334 (89%), eram neoplasias (Gráfico 1).

Gráfico 1: Porcentagem de achados neoplásicos.



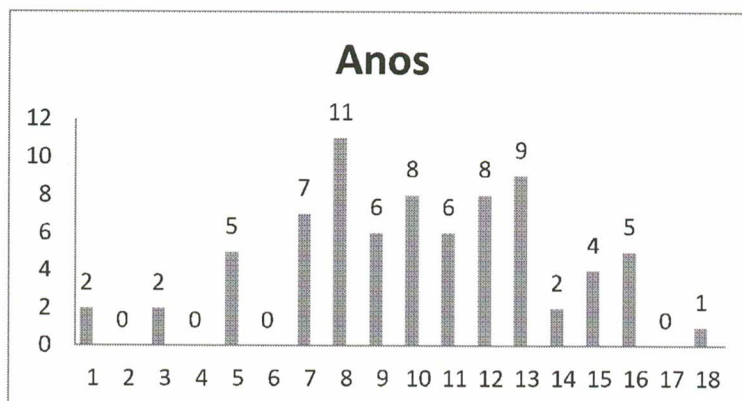
Ainda de acordo com os dados obtidos nos laudos, 135 (40%) eram machos e 204 (60%), fêmeas, sendo maior a incidência de neoplasias em fêmeas. (Gráfico 2).

Gráfico 2: Distribuição de gênero dos animais acompanhados/atendidos.



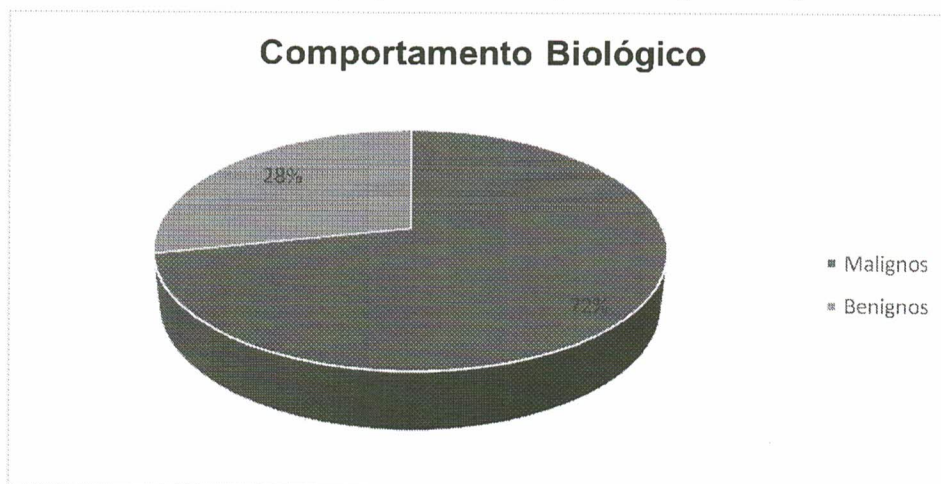
Em relação à idade, foi observada uma distribuição etária, entre 1 a 16 anos. Sendo a maior frequência de ocorrência em animais de 8 e 13 anos. (Gráfico 3).

Gráfico 3: Ocorrência de neoplasias, de acordo com a idade.



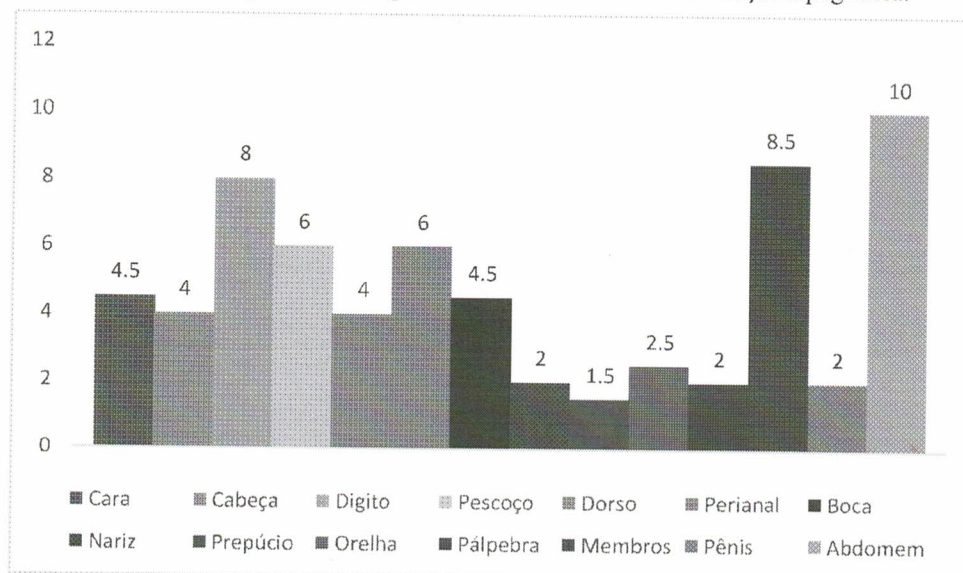
A respeito do comportamento biológico das neoplasias, observou-se que 239 (72%) dos casos foram malignos e 95 (28%) casos foram benignos. Demonstrando uma alta taxa de neoplasias malignas durante o estudo. (Gráfico 4).

Gráfico 4: Distribuição percentual de neoplasias malignas e benignas.



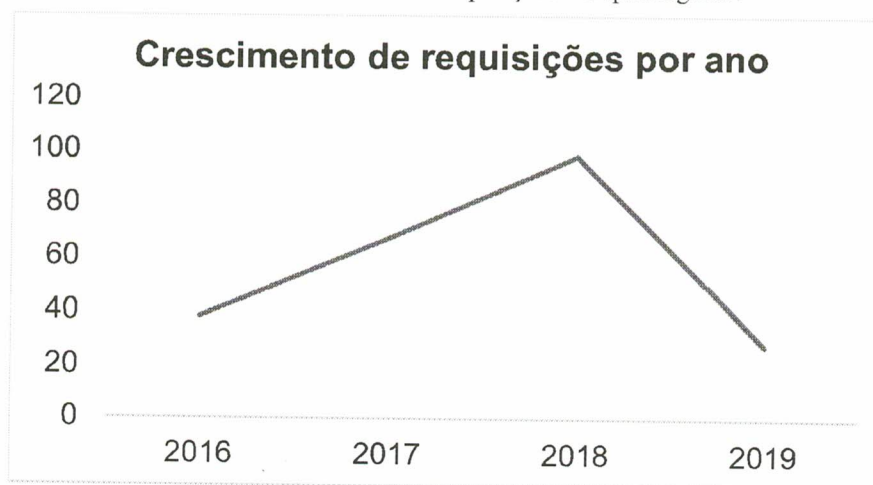
Foi realizada uma análise da frequência do aparecimento tumoral, de acordo com a sua topografia, sendo o abdome o local de maior ocorrência, seguido dos membros anterior e posterior. (Gráfico 5).

Gráfico 5: Frequência de neoplasias de acordo com sua localização topográfica.



Foi observado que ocorreu um aumento expressivo no pedido de exames de biópsia/histopatologia. Em todo período do estudo, de Janeiro de 2016 a Janeiro de 2019. (Gráfico 6).

Gráfico 6: Crescimento de requisições histopatológicas.



5. REGISTRO DE IMAGENS MACROSCÓPICAS DAS NEOPLASIAS

Foi feito um banco de imagens durante alguns atendimentos clínicos para ilustrar a cartilha desenvolvida. O registro fotográfico foi uma importante ferramenta, durante o estudo. Com a caracterização macroscópica é possível uma melhor identificação da suspeita clínica e auxílio ao profissional de saúde.

5.1. NEOPLASIAS CUTÂNEAS DE ORIGEM EPITELIAL

Categoria de neoplasias mais abrangente, englobando tumores de superfícies epiteliais, de glândulas e de órgãos. Caracterizadas por uma grande variabilidade a nível citológico, exibem, contudo, algumas características em comum (FRIEDRICHS; YOUNG, 2013).

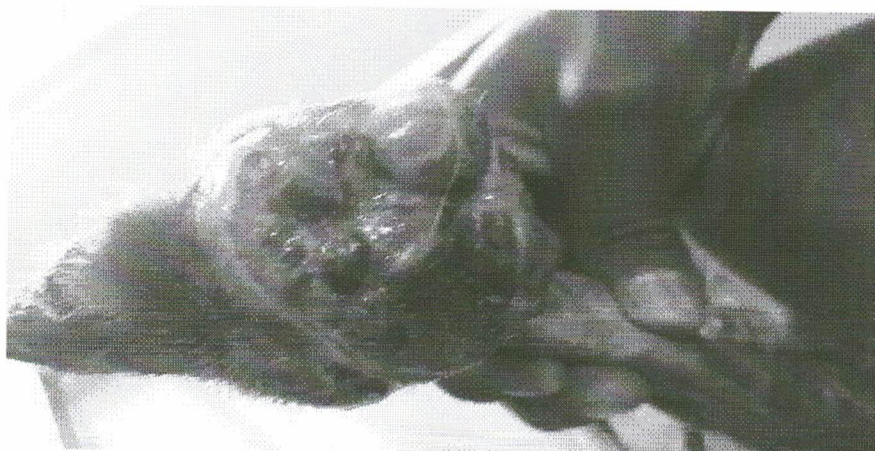Nos tumores com origem no folículo piloso e nos cistos matriciais, as células redondas, exibem elevado número de vacúolos de aspeto gorduroso que obscurecem parcialmente o núcleo central, de pequenas dimensões (FRIEDRICHS; YOUNG, 2013).

Nos tumores das células basais, é geralmente necessário proceder ao exame histológico para identificar o tipo específico de tumor. Nos carcinomas basocelulares, neoplasias de baixo grau de malignidade comuns em cães, as células pequenas, cuboides e basófilas, podem conter melanina e esfoliar individualmente. Em alguns casos, exibem diferenciação sebácea ou escamosa, partilhando características citológicas com os tumores foliculares (VIADDEL; MORALES, 2005; WHITNEY; BERENT, 2010; FRIEDRICHS; YOUNG, 2013).

5.1.1. Carcinoma de células escamosas

O carcinoma das células escamosas é a neoplasia maligna da epiderme mais comum. A amostra pode conter células representativas de diferentes estádios e ser formada por células basilares, células queratinizadas mais maduras, ou ambas. O pleomorfismo pode ser acentuado, com anisocitose, anisocariose e hipercromasia moderadas ou elevadas e atipia nuclear acentuada. A determinação do grau de diferenciação é efetuada tendo por base o grau de anaplasia celular e de queratinização (FRIEDRICHS; YOUNG, 2013). (Figura 4).

Figura 4: Carcinoma de células escamosas, dígitos e pata direita. Invasão óssea. Canino, macho 16 anos, SRD.



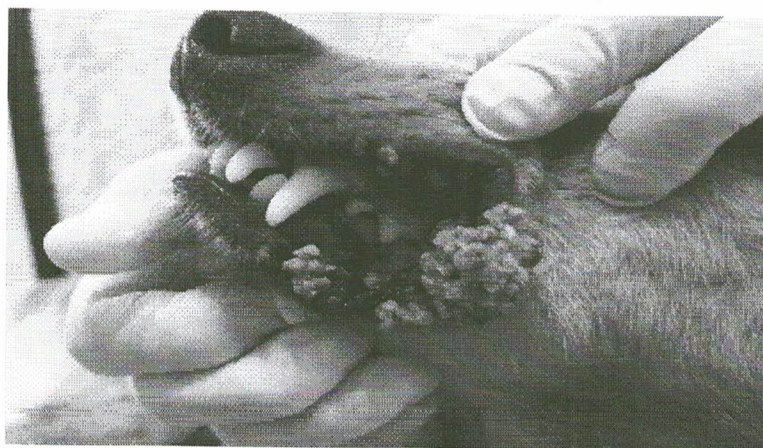Arquivo próprio. 20/01/2019.

5.1.2. Papiloma

O papiloma é uma neoplasia epitelial benigna, que tem origem nos queratinócitos epidérmicos e é induzido, na maioria dos casos, por um papiloma vírus espécie-específico. Esse tumor é comum em equinos, bovinos e humanos, sendo infrequente em cães e raros e gatos (GOLDSCHIMIDT; HENDRICK, 2002; SUNDBERG et al., 2000; BOLFER, 2011).

O prognóstico da papilomatose é favorável desde que removida a causa primária de imunossupressão do paciente (NICHOLLS et al., 1999; SANTOS et al., 2008) que se institua os tratamentos preconizados, o que também evita recidivas (BOLFER, 2011).

Figura 5: Papiloma oral. Canino macho 8 anos, SRD.



Arquivo próprio. 28/12/2018.

5.1.3. Tumores de origem epitelial dos anexos cutâneos

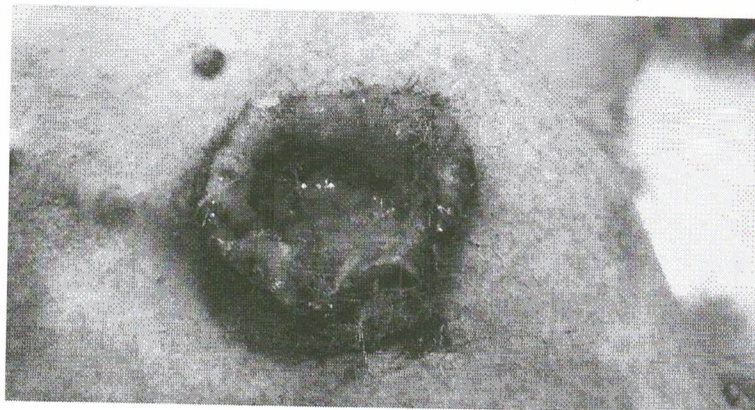
Esses tumores são relativamente comuns em cães mais incomuns em gatos, acometem principalmente os folículos pilosos, glândulas sudoríparas, sebáceas e perianais (DOBSON, 2007).

5.1.4. Tricoepitelioma (Tumor do folículo piloso)

O tricoepitelioma é uma neoplasia benigna originada a partir de queratinócitos da bainha radicular externa do folículo piloso ou de ambas as bainhas da matriz pilosa. Ocorre de forma frequente em cães e raramente em gatos (GAMBA et.al., 2006; SOARES, 2010; LEAL, et al, 2016; MAZZOCCHIN, 2013).

O tricoepitelioma maligno é uma neoplasia, que tem como características, a diferenciação tanto na matriz do pelo, denominada de diferenciação matricial. É uma neoplasia de ocorrência rara e que vem sendo diagnosticada apenas em cães. Não há predisposição sexual, racial ou etária, podendo desta forma, acometer qualquer animal. O nódulo se apresenta infiltrado no subcutâneo. A diferença histológica consiste na presença de células basalóides com queratinização e necrose central, pleomorfismo nuclear, atividade mitótica e células atípicas. O tratamento preconizado é a excisão cirúrgica. O prognóstico é favorável para a forma benigna e, desfavorável para o tricoepitelioma maligno, pois há chances de recidivas e metástases em linfonodos regionais e pulmões (SOUZA, 2005; GAMBA et.al., 2006; SOARES, 2010; LEAL, et al, 2016; MAZZOCCHIN, 2013).

Figura 6: Tricoepitelioma Canino, fêmea, 11 anos, SRD, Toráx.

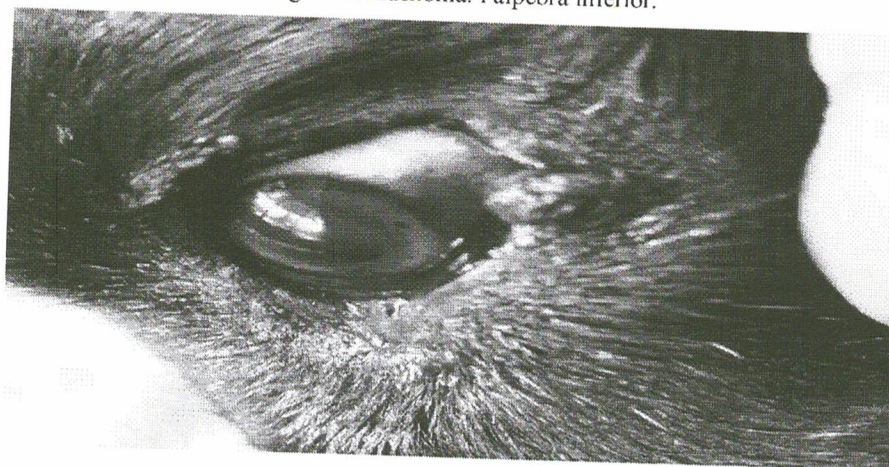


Arquivo próprio 19/06/2018.

5.1.5. Adenoma das glândulas sebáceas (Tumor de glândulas sebáceas)

O adenoma das glândulas sebáceas é uma neoplasia benigna que afeta, principalmente, cães idosos, entre os 9 anos e os 10 anos. Os adenomas são massas multilobadas, encapsuladas, intradérmicas e subcutâneas. A região central é constituída por células idênticas a hepatócitos, dispostas em cordões, ilhotas e trabéculas. A zona periférica é formada por células de reserva, dispostas numa única camada. O estroma interlobular é rico em vasos sanguíneos e pode conter células inflamatórias (ÖZYIĞIT et al., 2005; GOLDSCHMIDT; GOLDSCHMIDT, 2017).

Figura 7: Adenoma. Pálpebra inferior.



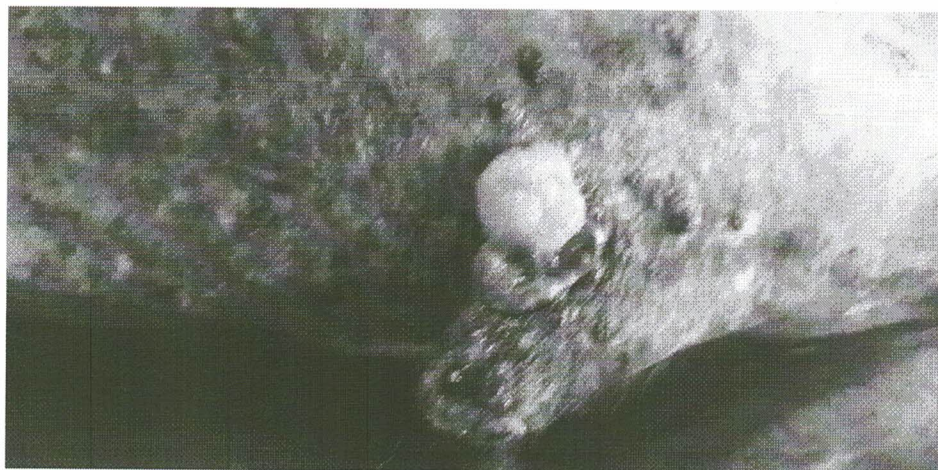Canino, macho, 12 anos, Labrador. 19/06/2018.

5.1.6. Carcinoma das glândulas sebáceas (Tumor de glândulas sebáceas)

As glândulas sebáceas são glândulas anexas cutâneas especializadas, que secretam um produto lipídico, o sebo, que lubrifica e impermeabiliza a pele e os pelos dos mamíferos, protegendo, assim, o organismo de fatores externos (BONGIOVANNI, et al., 2012).

O carcinoma das glândulas sebáceas é uma neoplasia maligna, pouco comum no cão. A idade média para o aparecimento deste tipo de neoplasia situa-se nos 11 anos de idade. (GOLDSCHMIDT; HENDRICK, 2002)

Figura 8: Carcinoma de células sebáceas. Canino, macho, 14 anos, SRD, prepúcio.



Arquivo próprio, 25/10/2018.

5.2. NEOPLASIAS DE ORIGEM MESENQUIMAL

As neoplasias de origem mesenquimatosa surgem a partir do tecido conjuntivo e as mais comuns são os sarcomas de tecidos moles, os lipomas e os fibromas (WITHROW, et al., 2007).

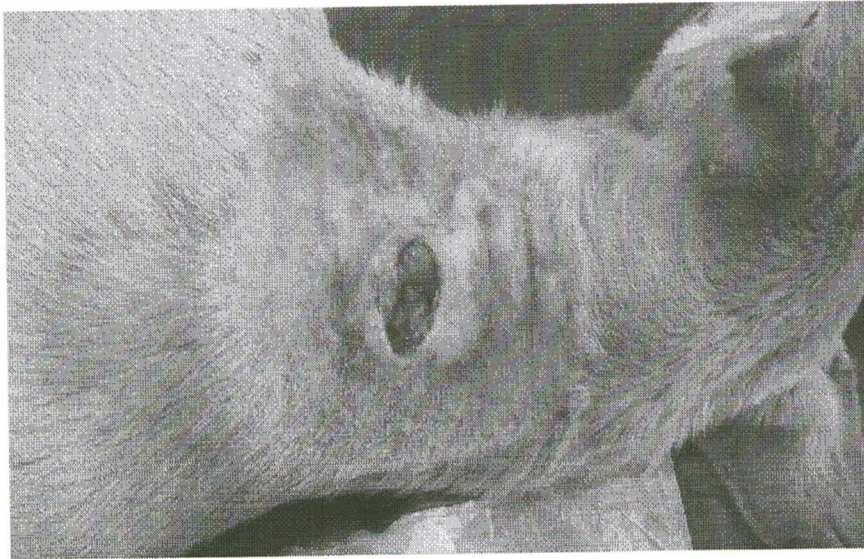
Segundo Hahn (2002), pode ser necessária a confirmação por exame histológico se a amostra for formada por uma população celular heterogênea (inflamatória e mesenquimal), uma vez que o processo inflamatório pode estimular a produção de fibroblastos reativos que são citologicamente indistinguíveis das células dos sarcomas.

5.2.1. Fibroma

O fibroma é uma neoplasia benigna dos fibroblastos, que ocorre em cães adultos ou sênior, não existindo predisposição. (MOULTON, 1978; GOLDSCHMIDT; HENDRICK, 2002).

Apresenta-se como um nódulo intradérmico ou subcutâneo, redondo ou oval, firme, com consistência de borracha, bem circunscrito e cinzento ou branco à superfície de corte. O fibroma é uma neoplasia de crescimento lento e a excisão cirúrgica é curativa, tendo, por isso, um excelente prognóstico (MOULTON, 1978; GOLDSCHMIDT; HENDRICK, 2002; BEHERA, et al., 2014)

Figura 9: Fibroma Ulcerado, Canino, macho, 16 anos, SRD.



Arquivo próprio, 12/12/2017

5.2.2. Fibrossarcoma

O fibrossarcoma é um tipo de sarcoma de tecidos moles, com comportamento maligno, que surge na derme ou no tecido subcutâneo. A excisão completa é o tratamento de eleição, porém, devido ao seu carácter invasivo, nem sempre é bem-sucedida, podendo ocorrer recidivas. A radioterapia pode ser utilizada como terapia coadjuvante (GOLDSCHMIDT; HENDRICK, 2002; MOULTON, 1978; WITHROW, et al., 2007).

O fibrossarcoma possui celularidade e pleomorfismo elevados e não apresenta inflamação. As células possuem, anisocitose e anisocariose moderadas a elevadas e podem ter grânulos citoplasmáticos rosados. A visualização de colágeno, formando bandas fibrilares no material extracelular de cor rosada, pode constituir um indicativo de células resultantes de fibroblastos. Porém, é possível que outras neoplasias de origem mesenquimal apresentem uma matriz semelhante (VIADÉL; MORALES, 2005; FRIEDRICH; YOUNG, 2013).

Figura 10: Fibrossarcoma. Canino, macho, 12 anos, SRD.



Arquivo próprio 22/03/2018.

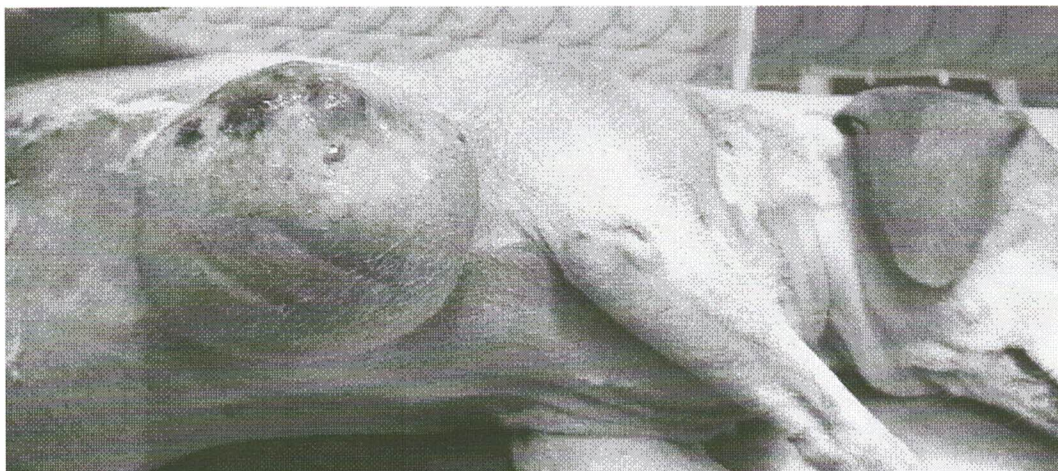5.2.3. Sarcomas

Em aspectos gerais, os sarcomas possuem algumas características como: (1) surgir de qualquer local do organismo; (2) recorrência local, mesmo após excisão com margem de segurança ampla; (3) metástase por via hematogena; (4) baixa resposta à terapia quimioterápica oncológica. De acordo com levantamentos epidemiológicos, os sarcomas apresentam baixa incidência quando comparados aos tumores cutâneos e mamários, sendo importantes em virtude de seu carácter maligno (DE NARDI, et al., 2002; EHRHART, 2005; SOUZA, et al., 2006; WOBESER, et al., 2007; FIGHERA et al., 2008; SILVEIRA, et al., 2012).

5.2.4 Lipossarcoma

Os lipossarcomas, raros em cães, são formados por células fusiformes, estreladas ou redondas, com núcleo central variável, possuindo vacúolos lipídicos de cor clara que diferem quanto às dimensões e número. O citoplasma, basófilo, apresenta limites pouco definidos e os núcleos são redondos ou ovais, com cromatina condensada, exibindo muitas vezes critérios de malignidade (VIADDEL; MORALES, 2005; FRIEDRICHS; YOUNG, 2013).

Figura 11: Lipossarcoma. Canino fêmea, 10 anos, SRD.



Arquivo próprio, 18/01/2019.

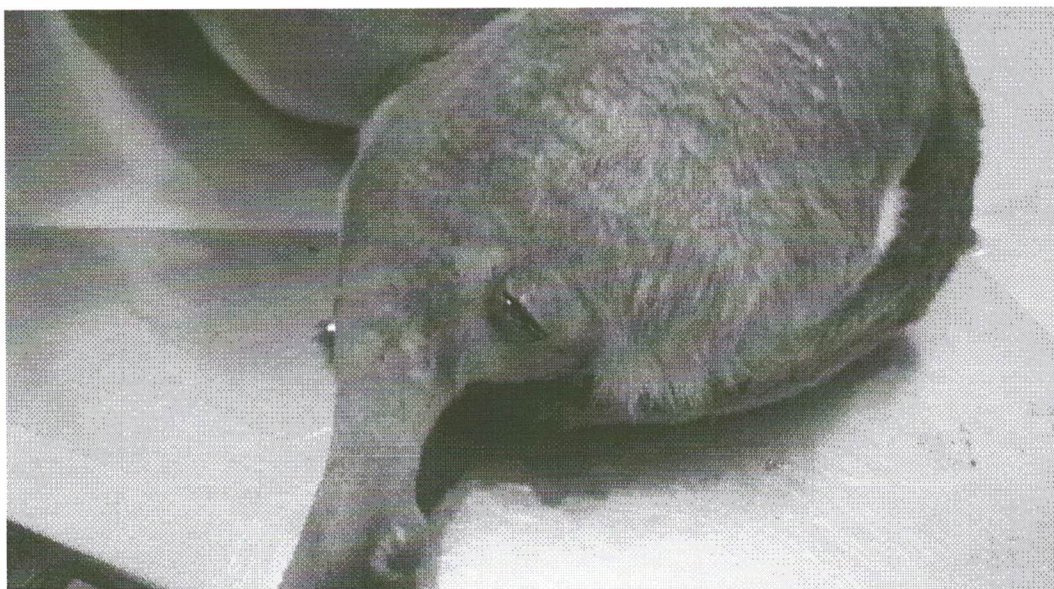5.2.5. Hemangiossarcoma

O hemangiossarcoma é uma neoplasia maligna muito agressiva, originária do endotélio vascular (MOULTON, 1978; WITHROW, et al., 2007; NELSON; COUTO, 2010; KIM, et al., 2015).

O prognóstico depende do estadiamento clínico e se está ou não associado a neoplasias de órgãos internos, tendo, nesse caso, um mau prognóstico (HARGIS, et al., 1992; MORRISON, 2002).

Nos hemangiossarcomas, as células, com pleomorfismo acentuado e limites citoplasmáticos mal definidos, podem encontrar-se em número suficiente para formular um diagnóstico provisório. As células tumorais raramente esfoliam em efusões hemorrágicas e são dotadas de núcleos grandes, irregulares, ovais ou indentados, com cromatina grosseira e vários nucléolos proeminentes, de forma e dimensão variáveis, podendo esporadicamente observar-se multinuclearidade. A anisocitose e a anisocariose são normalmente acentuadas (VIADÉL; MORALES, 2005; FRIEDRICH; YOUNG, 2013).

Figura 12: Hemangiossarcoma. Canino, fêmea, 8 anos, SRD.



Arquivo próprio, 30/04/2018.

5.3. NEOPLASIAS DE ORIGEM MELANOCÍTICA

As neoplasias dos melanócitos e melanoblastos representam entre 4 a 7% de todas as neoplasias de pele e incluem o melocitoma e o melanoma. Macroscopicamente, as neoplasias melanocíticas são caracterizadas por serem lesões solitárias, pigmentadas, em placas ou lobuladas, que podem atingir os 10 cm de diâmetro (SCHWARTZMAN; ORKIN, 1962; MOULTON, 1978; MONTEROS, et al., 2000; WITHROW, et al., 2007; TEIXEIRA, et al., 2010).

Numa mesma neoplasia podem ser visualizadas células com diferentes graus de melanização. Nos tumores amelanóticos, com os procedimentos de coloração padrão, as células podem apresentar-se completamente desprovidas de pigmentação, representando um maior desafio a nível do diagnóstico (DE NICOLA, 2008; FRIEDRICHS; YOUNG, 2013).

Nos melanomas pigmentados, é comum a presença nos linfonodos de melanófagos, macrófagos com elevada concentração de melanina dentro de fagolisossomas, diferenciando se, por isso, dos melanoblastos em que a granulação é fina. Os melocitomas, neoplasias benignas, são formados por células poligonais ou fusiformes contendo grânulos citoplasmáticos pretos (FRIEDRICHS; YOUNG, 2013).

5.3.1 Melanoma

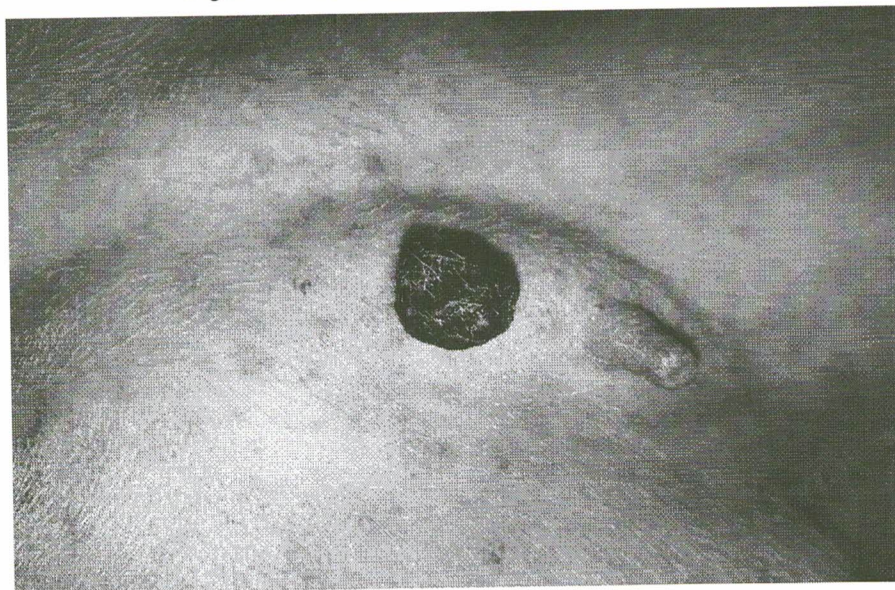
O melanoma é uma neoplasia maligna dos melanócitos, comum em cães (GOLDSCHMIDT; HENDRICK, 2002; SIMPSON, et al., 2013).

Os melanomas são neoplasias difíceis de classificar, pois as suas células podem ser morfológicamente similares a células epiteliais (camadas de células coesas), mesenquimais (individualizadas, ovais ou fusiformes) ou células redondas (VIADÉL; MORALES, 2005; DE NICOLA, 2008; WHITNEY; BERENT, 2010; FRIEDRICH, YOUNG, 2013).

O tratamento indicado é a cirurgia radical, porém, a recorrência local varia de 22% a 48%, e o tempo de sobrevida médio varia de 9 a 10 meses (TEIXEIRA, et al., 2010).

Nos casos de cirurgia conservativa, existe recidiva tumoral até 70% dos casos e a média de sobrevida é entre 3 e 4 meses. O melanoma é pouco responsivo à quimioterapia (TEIXEIRA, et al., 2010).

Figura 13: Melanoma. Canino, fêmea, 5 anos. SRD.



Arquivo próprio. Clínica Veterinária particular. 12/12/2017.

5.4. NEOPLASIAS DE CÉLULAS REDONDAS

Neoplasias frequentes em cães, tendo a maior parte origem hematopoiética e mesenquimal. Neste grupo incluem-se as neoplasias de mastócitos, de plasmócitos, de

linfócitos e de histiócitos, bem como o tumor venéreo transmissível (RADIN; WELLMAN, 2004; DENICOLA, 2008; FRIEDRICHS; YOUNG, 2013).

São fáceis de diagnosticar tendo por base o exame citológico (RADIN; WELLMAN, 2004). Esfoliam facilmente, produzindo amostras com elevada celularidade, formadas por células redondas ou ovais, com margens citoplasmáticas distintas, dispostas individualmente ou em monocamada não coesa. Os núcleos são comumente redondos, podendo apresentar morfologia diferente consoante o pleomorfismo destes tumores (HAHN, 2002; RADIN; WELLMAN, 2004; NORTH; BRANKS, 2009; FRIEDRICHS; YOUNG, 2013).

5.4.1. Mastocitoma

As células possuem grânulos citoplasmáticos em número variável, que coram de roxo quando em presença de corantes hematológicos. Frequentemente ofuscam o núcleo, tornando difícil a avaliação dos critérios de malignidade desta estrutura (VIADÉL; MORALES, 2005; DENICOLA, 2008; WHITNEY; BERENT, 2010; FRIEDRICHS; YOUNG, 2013).

O núcleo encontra-se geralmente localizado centralmente. A presença de anisocitose, anisocariose, binuclearidade ou multinuclearidade, nucléolos múltiplos visíveis e figuras mitóticas constituem alguns dos critérios de malignidade que podem ser observados. O pleomorfismo acentuado é pouco comum e está normalmente associado a neoplasias de grau superior. Os mastócitos marcadamente pleomórficos podem apresentar granulação escassa ou ausente, dimensões celulares e nucleares variáveis e núcleos lobados ou ameboides (VIADÉL; MORALES, 2005; FRIEDRICHS; YOUNG, 2013).

Nos cães, os aspirados de mastocitomas contêm habitualmente numerosos eosinófilos, uma pequena proporção de fibroblastos reativos e grossas faixas de colágeno (DENICOLA, 2008; WHITNEY; BERENT, 2010; FRIEDRICHS; YOUNG, 2013).

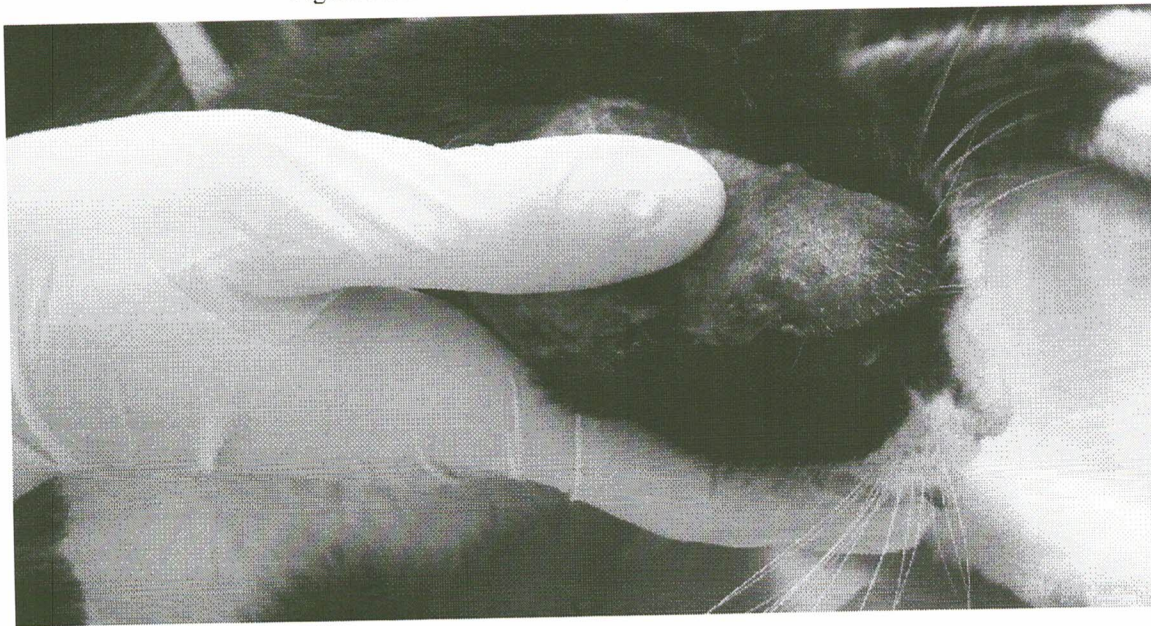
O exame citológico nem sempre permite diferenciar mastocitomas de outras neoplasias formadas por células com grânulos citoplasmáticos, tais como, linfoma de células T granuladas, linfoma de células assassinas naturais e neoplasias de células granulares. A distinção entre mastocitoma e plasmocitoma, histiocitoma e linfoma atípico também pode revelar-se difícil se os mastócitos forem agranulares ou se os grânulos não corarem com os corantes aquosos utilizados (FRIEDRICHS; YOUNG, 2013).

A avaliação da presença de metástases em tecidos em que existem mastócitos, nomeadamente nos nódulos linfáticos, fígado e baço, pode ser difícil, sendo necessário

recorrer ao exame histopatológico se a citologia não permitir distinguir entre mastócitos residentes e processos de metastização (FRIEDRICHS; YOUNG, 2013).

A classificação dos mastocitomas e a determinação do seu grau são fundamentadas em características histológicas (WHITNEY; BERENT, 2010; FRIEDRICHS; YOUNG, 2013).

Figura 14: Mastocitoma. Felino, Macho, 11 anos, SRD.



Arquivo próprio, 23/04/2018.

5.4.2. Linfoma

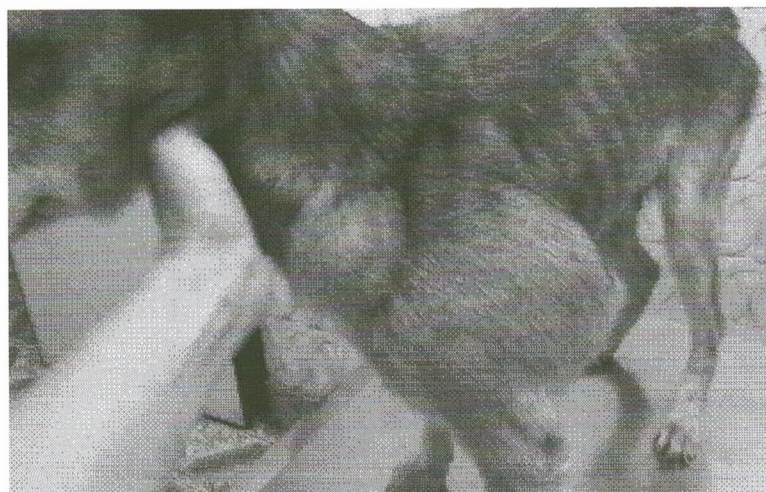Grupo diversificado de neoplasias. Pode ser difícil, ou mesmo impossível, estabelecer um diagnóstico, devendo ser efetuados exames adicionais, tais como, biópsia com avaliação histológica, imunofenotipagem e avaliação de clonalidade (VIADEL; MORALES, 2005; FRIEDRICHS; YOUNG, 2013).

Neoplasias caracterizadas por populações celulares monomórficas, com citoplasma variável e basófilo, vacuolização moderada, núcleo com um ou vários nucléolos evidentes e cromatina granular (VIADEL; MORALES, 2005; WHITNEY; BERENT, 2010).

A predominância de linfócitos grandes (maiores que os neutrófilos e com o dobro do diâmetro dos eritrócitos) ou intermédios (dimensões iguais às do neutrófilo e com um diâmetro 1,5 a 2 vezes o de um eritrócito) conduz a um diagnóstico citológico de linfoma. No linfoma de células pequenas, é indispensável a realização de testes adicionais (exame histológico; imunofenotipagem por imunocitoquímica/coloração histoquímica ou citometria

de fluxo; reação em cadeia da polimerase para o rearranjo do receptor de antígeno) para determinação da clonalidade, principalmente quando localizado em gânglios linfáticos e no baço, dotados de uma população residente de linfócitos pequenos, ou no fígado e intestino delgado, onde é comum a presença de inflamação linfocítica (FRIEDRICHS; YOUNG, 2013).

Figura 15: Linfoma em invasão linfática (metástase), Canino, fêmea, 12 anos. SRD



Arquivo próprio. Clínica Veterinária Bicho Feliz. 29/ 06/ 2017.

5.4.3 Histiocitoma

- Histiocitoma cutâneo

O histiocitoma cutâneo, neoplasia com origem em células dendríticas epidérmicas ou células de Langerhans, é formado por células redondas, com citoplasma incolor ou azul claro, núcleo redondo ou oval, por vezes indentado, com posição central, cromatina fina ou reticular e nucléolos indistintos. As figuras mitóticas são raras e pode estar presente um infiltrado de pequenos linfócitos, particularmente nos tumores em regressão, associado à resposta imunomediada por células T (WHITNEY; BERENT, 2010; FRIEDRICHS; YOUNG, 2013).

Frequentemente, as células aparecem destacadas num fundo de cor arroxeadada de natureza proteica. O índice mitótico é elevado, podendo, em situações raras, apresentarem-se binucleadas. Em cães jovens, na fase de resolução, as células podem ostentar forma irregular ou ameboide (VIADEL; MORALES, 2005; DE NICOLA, 2008; FRIEDRICHS; YOUNG, 2013).

- Sarcomas histiocíticos de linhagens dendríticas e de macrófagos

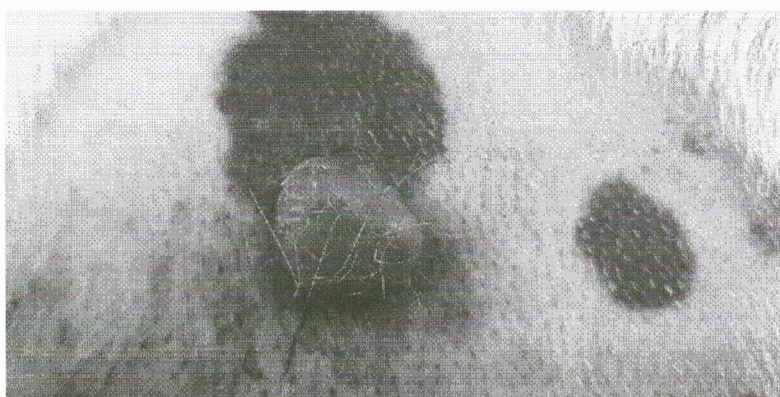Tendo por base a apresentação clínica, a morfologia celular e a especificidade da linhagem de células, estas neoplasias assumem diferentes designações: sarcoma histiocítico; histiocitose maligna; sarcoma histiocítico hemofagocítico (FRIEDRICHS; YOUNG, 2013).

O sarcoma histiocítico é composto por células redondas de elevado pleomorfismo, e as figuras mitóticas anormais estão frequentemente presentes. As células possuem núcleo celular variável e núcleos habitualmente arredondados, com cromatina grosseira ou disposta em agregados e nucléolos proeminentes, em número, tamanho e forma variáveis. O citoplasma basófilo pode conter um grande número de vacúolos. É comum a presença de um infiltrado constituído por pequenos linfócitos, plasmócitos e neutrófilos (VIADÉL; MORALES, 2005; FRIEDRICHS; YOUNG, 2013).

Na histiocitose maligna, o pleomorfismo, a vacuolização citoplasmática e o comportamento fagocitário estão menos evidentes. As células, redondas, ovais ou fusiformes, são dotadas de núcleos redondos, ovais ou alongados (FRIEDRICHS; YOUNG, 2013).

No sarcoma hemofagocítico histiocitário, as células assemelham-se a macrófagos fagocíticos encontrados em lesões inflamatórias. Apresentam, núcleos centrais redondos, cromatina reticular, um ou dois nucléolos proeminentes, e citoplasma vacuolizado, contendo usualmente hemossiderina ou eritrócitos fagocitados, neutrófilos e plaquetas. O diagnóstico definitivo é habitualmente efetuado por biópsia (FRIEDRICHS; YOUNG, 2013).

Figura 16: Histiocitoma. Canino macho, SRD, 8 anos.



Arquivo próprio, 20/12/2018.

5.5. CISTO EPIDÉRMICO (ACHADO NÃO NEOPLÁSICO)

Um cisto é um espaço revestido por epitélio, e seu conteúdo, geralmente, é produto de seu revestimento, o qual não apresenta relação vascular com a parede. Alguns cistos são de inclusão ou retenção de estruturas normais (como cistos relacionados ao folículo piloso) (ELDER et al., 2001; GUIMARÃES, 2002; WOLKOFF, 2005).

Figura 17: Cisto epidérmico. Canino, fêmea Pooble, 8 anos, cabeça.



Arquivo próprio, 18/ 01/2019.

6. POSSÍVEIS APLICABILIDADES DO PRODUTO

Este produto técnico tem aplicabilidade na área de clínica médica, patologia e oncologia, fornecendo aos profissionais de saúde e tutores em geral orientação sobre as neoplasias de origem cutânea. Tem como finalidade demonstrar a grande importância do exame histopatológico como método diagnóstico conclusivo e sua utilização precoce para obtenção do prognóstico e posterior tratamento. Dessa forma, melhora a qualidade do atendimento e a expectativa de vida dos pacientes, cães e gatos.

Sendo notória a carência de orientação em nossa região, a aplicação desse produto técnico tornará mais fácil o entendimento do uso da técnica histopatológica e suas vantagens, com um aumento no conhecimento na área de oncologia.

7. CONCLUSÃO

A utilização de uma metodologia de coleta de dados, seus registros, e convívio com as doenças neoplásicas dentro da clínica foi de grande importância para o desenvolvimento do produto técnico dessa pesquisa.

Com todo o estudo realizado podemos concluir que a orientação, tanto para os profissionais quanto para os tutores é de grande utilidade e importância.

Este trabalho apresenta dados, fotos, registros de pacientes, gráficos e resultados, que demonstram a necessidade de esclarecimentos sobre a utilização correta dos exames e seus mitos.

Por fim, este estudo possibilitou o desenvolvimento de um plano de orientação, considerando dados de grande importância. Com isso, a confecção de uma cartilha completa para os profissionais de saúde e para tutores contribuiu para o esclarecimento de dúvidas, receios, diagnósticos, prognóstico e posterior encaminhamento adequado para cada caso.

8. REFERÊNCIAS

- ABINPET, Associação Brasileira da Indústria de Produtos para Animais de Estimação. **População de pets cresce 5% ao ano e Brasil é o quarto no ranking mundial.** Disponível em <<http://abinpet.org.br/imprensa/>> Acesso em: 21 de dezembro de 2014.
- ARGYLE, D. J; MILNE, E. **Biopsy, tissue handling, and interpretation.** In: D. J. Argyle, M. J. Brearley & M. M. Turek, *Decision Making in Small Animal Oncology* (1ªEd., pp. 51-67). Iowa: Wiley-Blackwell Publishing Company, 2008.
- BEHERA, S. S; DAS, J; NAYAK, S; BEHERA, M; PATI, S; PANDA, S. K. **Cutaneous fibroma and its surgical management in a dog.** Indian Journal of Canine Practice, 6 (2), 2014.
- BILLER, B; BERG, J; GARRETT, L, et al. **Oncology Guidelines for Dogs and Cats.** Journal of the American Animal Hospital Association, 2016, 52(4):181-204.
- BOLFER, L. **Papilomatose canina.** Informativo Univet News, v. 1, n. 6, p. 5-5, 2011.
- BONGIOVANNI, L., SUTER, M. M., MALATESTA, D., ORDINELLI, A., CICCARELLI, A., ROMANUCCI, M., BRENNER, O., et al. **Nuclear survivin expression as a potentially useful tool for the diagnosis of canine cutaneous sebaceous lesions.** Veterinary Dermatology, 23 (5), 394-73, 2012.
- DE NARDI, A. B., DALECK, C. R., & RODASKI, S.. **Neoplasias mamárias. Daleck CR, De Nardi AB, Rodaski S. Oncologia em cães e gatos. São Paulo: Roca, p. 372-383, 2002.**
- DE NICOLA, D. **Células redondas.** In: COWELL, R. L.; TYLER, R.D.; MEINKOTH, J.H.; DENICOLA, D. B. *Diagnóstico Citológico e Hematológico de Cães e Gatos.* 3ª ed. São Paulo, MedVet, 2008:68-77.
- DENICOLA, D. **ROUND CELLS.** IN R. L. COWELL, R. D. TYLER, J. H. MEINKOTH & D. B. DeNicola, *Diagnostic Cytology and Hematology of the Dog and Cat* (3ªEd., pp. 68-77). Missouri: Mosby/Elsevier, 2008.
- DOBSON J. M., SCASE, T. J. Advances in the diagnosis and management of cutaneous mast cell tumours in dogs. **Journal of Small Animal Practice**, 48, 424-431, 2007.
- EHRHART, N. P. **PRINCIPLES of tumor biopsy.** *Clinical Techniques in Small Animal Practice*, 13(1), 10-16, 1998.
- EHRHART, N. P; WITHROW, S. J. **Biopsy Principles.** In: S. J. Withrow & D. M. Vail, *Small Animal Clinical Oncology* (5ªEd., pp. 143-148). Missouri: Saunders, Elsevier, 2013.
- EHRHART, N. **Soft tissue sarcomas in dogs: a review.** Journal of the American Animal Hospital Association,
- ELDER, J. T. et al. **The genetics of psoriasis 2001: the odyssey continues.** Archives of Dermatology, Chicago, v. 137, n. 11, p. 1.447-1.454, 2001.

FIGHERA, R. A. et al. **Causas de morte e razões para eutanásia de cães da mesorregião do centro ocidental rio-grandense (1965-2004)**. Pesquisa Veterinária Brasileira, v. 28, n. 4, p. 223-230, 2008.

FRANCIONE, G. L. **Introdução aos Direitos Animais: seu filho ou seu cachorro?** 1954, Tradutora: Regina Redha, Editora Unicamp, Campinas, 2013.

FRIEDRICH, K. R.; YOUNG, K. M. **Diagnostic Cytopathology in Clinical Oncology**. In: S. J. Withrow & D. M. Vail, Small Animal Clinical Oncology (5ªEd., pp. 111-130). Missouri: Saunders, Elsevier, 2013.

GAMBA, C. O. et al. **Estudo retrospectivo da casuística de tumores do folículo piloso diagnosticados no período de janeiro de 1980 a julho de 2006**. XV Congresso de Iniciação Científica, VIII Encontro de Pós-graduação, Universidade Federal de Pelotas, Pelotas, 2006.

GOLDSCHMIDT, M. H.; HENDRICK, M. J. **Tumors of the skin and soft tissues**. In: MEUTEN, D. J. **Tumors in Domestic Animals**. 4.ed. Iowa: Iowa State Press, 2002. cap. 2, p. 45-117.

GOLDSCHMIDT, M. H.; HENDRICK, M. J. **Tumors of the skin and soft tissues**. In: MOULTON, D. J. **Tumors in domestic animals**. 4. ed. Iowa: Ames, p. 44-117, 2002.

GOLDSCHMIDT, M. H.; GOLDSCHMIDT, K. H. **Ephithelial and Melanocytic Tumors of the Skin**. In: MEUTEN, Donald J. **Tumors in domestic animals**. John Wiley & Sons, 2017.

GUIMARÃES, D. T. (Org.). **Dicionário de termos médicos e de enfermagem**. 1. ed. São Paulo: Rideel, 2002.

HAHN, K. A. **Getting a Diagnosis**. In: K. A. Hahn, **Veterinary Oncology** (4ªEd., pp. 7-63). Missouri: Butterworth-Heinemann, Elsevier Inc, 2002.

HARGIS, A. M; IHRKE, P. J; SPANGLER, W. L; STANNARD, A. A. **A retrospective clinicopathologic study of 212 dogs with cutaneous hemangiomas and hemangiosarcomas**. Vet. Pathol. 29(4):316-328, 1992.

HENRY, C. J; POPE, E. R. **Methods of Tumor Diagnosis: Fine-Needle Aspiration and Biopsy Techniques**. In: C. J. Henry & M. L. Higginbotham, **Cancer Management in Small Animal Practice** (pp. 41-46). Missouri: Saunders, Elsevier, 2010.

KIM, J. H.; FRANTZ, A. M.; ANDERSON, K. L.; GRAEF, A. J.; SCOTT, M. C.; ROBINSON, S.; SHARKEY, L. C.; O'BRIEN, T. D.; DICKERSON, E. B.; MODIANO, J. F. **Interleukin-8 promotes canine hemangiosarcoma growth by regulating the tumor microenvironment**. Exp. Cell Res. 2015, 323, 155-164.

LEAL, L. M; SOUZA, M. C; MATTOSINHO, R. O; et al. **Utilização de retalho de avanço de padrão subdérmico para correção de lesão necrótica na porção rostral do lábio superior – relato de caso**. Revista Investigação Medicina Veterinária. 15(1): 86-89, 2016.

MAZZOCCHIN, R. **Neoplasias cutâneas em cães**. 64f. Porto Alegre, RS. Monografia – Graduação em Medicina Veterinária, Universidade Federal do Rio Grande do Sul, 2013.

MEDLEAU, L; HNIICA K. A. **Dermatologia de pequenos animais: atlas colorido e guia terapêutico**. 2. ed. São Paulo: Roca. 528p, 2009.

MONTEROS, A. E., MULAS, J. M., FERNÁNDEZ, A., ORÓS, J., RODRÍGUEZ, F. **Immunohistopathologic Characterization of a Dermal Melanocytoma-Acanthoma in a German Shepherd Dog**. *Veterinary Pathology*, 37, 268-271, 2000.

MORALES, M. J. **Altas clínico de citologia de los tumores del perro y el gato**. Barcelona: Esmonpharma.,2005 .p. 39.

MORRIS, J.; DOBSON, J. Mammary gland. In: MORRIS, J.; DOBSON, J. **Small animal oncology**. Iowa: Blackwell Science, 2001. p.184-189.

MORRIS, J.; DOBSON, J. **Oncologia em Pequenos Animais**, p. 185-92, 1ª ed São Paulo: Roca, 2007.

MORRISON, W. B. Paraneoplastic syndromes and the tumors that cause them. In: ____. **Cancer in dogs and cats**. 2ª edição. Baltimore: Williams & Wilkins, 2002. Cap.52, p.731-743.

MOULTON, J. E. **Tumors in Domestic Animals** (2ªEd., pp. 16-62). California: Univeristy of California, 1978.

MURPHY, G. F.; MARTIN, C.; MIHM, JR. A Pele. In: COTRAN, R. S.; KUMAR, V.; COLLINS, T. **Patologia Estrutural e Funcional**. 6.ed. Rio de Janeiro: Guanabara/Kogan, 2000. cap. 27, p.1048-1086.

NELSON, R. W., COUTO, C. G. **Medicina Interna de Pequenos Animais** (4ªEd., pp.1176-1204). Elsevier Mosby: St. Louis, Missouri, 2010.

NICHOLLS, P. K.; KLAUNBERG, B. A.; MOORE, R. A.; SANTOS, E. B.; PARRY, N. R.; GOUGH, G. W.; STANLEY, M. A. **Naturally occurring, nonregressing canine oral papillomavirus infection: host immunity, virus characterization and experimental infection**. *Virology*, v. 265, n. 2, p. 365-374,1999.

NORTH, S; BANKS, T. **Concepts of oncology surgery**. In: S. North & T. Banks, *An Introduction to Small Animal Oncology* (1ªEd., pp. 25-30). Missouri: Saunders, Elsevier, 2009.

ORKIN, M., SCHWARTZMAN, R. M. **A comparative study of canine and humane dermatology, II**. Cutaneous Tumors – The Mast Cell and Canine Mastocytoma. *Journal of Investigative Dermatology*, 32 (3), 451-66, 1962.

OTRUBOVA, B. **Treatment Options for Sunlight-induced Squamous Cell Carcinoma in a Cat**. Senior Seminar Paper, Cornell University College of Veterinary Medicine, 2006.

ÖZYĞIT, M. Ö., AKKOÇ, A., YELMAZ, R. Sebaceous Gland Adenoma in a Dog. **Turkish Journal of Veterinary & Animal Sciences** 29, 1213-1216, 2005.

RADIN, M. J; WELLMAN M. L. **Interpretation of a Cytologic Specimen**. In: M. J. Radin & M. L. Wellman, Interpretation of Canine and Feline Cytology (pp 13-18). Delaware: Gloyd Group, 2004.

RODASKI, S.; PIEKARZ, C.H. **Epidemiologia e etiologia do câncer**. In: DALEK, C.R.; NARDI, A.B.; RODASKI, S. **Oncologia em cães e gatos**, Editora Roca Ltda, 1º Edição, p.02 – 21, 2010.

ROSENTHAL, R. C. **Segredos em Oncologia Veterinária**. Porto Alegre: Artmed, 2004. cap. 22, p. 69-176.

SALVADO, I. S. S. **Estudo retrospectivo das neoplasias em canídeos e felídeos domésticos, analisadas pelo laboratório de anatomia patológica da Faculdade de Medicina Veterinária de Lisboa, no período compreendido entre 2000 e 2009**. Dissertação de Mestrado. Universidade Técnica de Lisboa, Faculdade de Medicina Veterinária, Lisboa, 2010.

SANTOS, D. A. N.; SILVA, D.; BENEDETTE, M. F.; ROCHA, F. P. C.; COSTA, E. A. D. A. Papilomatose bucal canina. **Revista Científica Eletrônica de Medicina Veterinária**, v. 6, n. 11, p. 1-5, 2008.

SILVEIRA, M. F. et al. **Características epidemiológicas de sarcomas de tecidos moles caninos e felinos: levantamento de 30 anos**. Revista Acadêmica: Ciências Agrárias e Ambientais, v. 10, n. 4, p. 361-365, 2012.

SIMPSON, R. M. et al. **Sporadic naturally occurring melanoma in dogs as a preclinical model for human melanoma**. Pigment Cell and Melanoma Research, v. 27, n. 1, p. 37-47, jan. 2013.

SOARES, M. A. **Casuística de neoplasias de pele e tecido subcutâneo**. Viseu, 2010.

SOUZA, T. M. **Estudo retrospectivo de 761 tumores cutâneos em cães**. 2005. 296f. Dermatopatias não-tumorais em cães: bases para diagnóstico e dados de prevalência em Santa Maria, Rio Grande do Sul (2005 – 2008). 167f. Santa Maria, RS. Dissertação (Doutorado em Patologia Veterinária). Programa de Pós-graduação em Medicina Veterinária. Universidade de Santa Maria.

SOUZA, T. M. et al. **Estudo retrospectivo de 761 tumores cutâneos em cães**. Ciência Rural, v. 36, n. 2, p. 555-560, 2006.

SUNDBERG, J. P.; VAN RANST, M.; MANTALI, R.; HOMER, B. L.; MILLER, W. H.; ROWLAND, P. H.; SCOTT, D. W.; ENGLAND, J. J.; DUNSTAN, R. W.; MIKAELIAN, I.; JENSON, A. B. **Feline papillomas and papillomaviruses**. Veterinary Pathology, v. 37, n. 1, p. 1-10, 2000.

TEIXEIRA L.V., LOPES S.T.A., MARTINS D. B., FRANÇA R. T. & FIGHERA R.A. **[Fine-needle aspiration cytology as a sampling method for histopathology in canine**

osteosarcoma.] Punção aspirativa por agulha fina como método de coleta de material para a histopatologia no osteossarcoma canino. *Pesquisa Veterinária Brasileira* 30(2):145-148, 2010. v. 41, n. 4, p. 241-246, 2005.

VIADEL, L. V; MURCIA, D. B; MORALES, M. J. **Atlas clínico de citología de los tumores del perro y el gato.** Barcelona: Esmonpharma, 2005.

WHITE, R. A. **Core, incisional and excisional biopsy.** In: J. M. Dobson & B. D. X. Lascelles, *Manual of Canine and Feline Oncology* (2ªEd., pp. 38-40). Gloucester: Bsava, 2003.

WHITLEY, E. M. **Histopathology, Immunohistochemistry, and Tumor Grading.** In: C. J. Henry & M. L. Higginbotham, *Cancer Management in Small Animal Practice* (pp. 59-63). Missouri: Saunders, Elsevier, 2010.

WHITNEY, M. S; BERENT, L. M. **The Cytology of Neoplasia.** In: C. J. Henry & M. L. Higginbotham, *Cancer Management in Small Animal Practice* (pp. 47-58). Saunders Elsevier. Missouri. USA, 2010.

WHITNEY, M. S; BERENT, L. M. **The Cytology of Neoplasia.** In: C. J. Henry & M. L. Higginbotham, *Cancer Management in Small Animal Practice* (pp. 47-58). Saunders Elsevier. Missouri. USA, 2010.

WITHROW, S. J. VAIL, D. M. **Small animal clinical oncology.** Missouri: Saunders Elsevier. 2007. 846p.

WOBESER, B. K. et al. **Diagnoses and clinical outcomes associated with surgically amputated canine digits submitted to multiple veterinary diagnostic laboratories.** *Veterinary Pathology*, v. 44, n. 3, p. 355-361, 2007.

WOLKOFF, A. G. **Dicionário ilustrado de termos médicos e saúde.** 1. ed. São Paulo: Rideel, 2005.

YAGER, J.A.; SCOTT, D.W. The skin and appendages. In: JUBB, K.V.F. et al. **Pathology of domestic animals.** 4.ed. San Diego: Academic, 1993. Cap.5, p.531-738.

9. ANEXOS

Tabela 1:

Achados neoplásicos / comportamento biológico.

Neoplasia	Total	Comportamento Biológico
Acantoma	5	Benígnos
Adenoma	13	
Epitelioma	6	
Fibroma	5	
Fibroadenoma	6	
Hemangioma	8	
Hamartoma fibroanexal	6	
Histiocitoma	8	
Hiperplasia nodular sebácea	8	
Lipoma	8	
Papiloma	2	
Plasmocitoma	6	
Tricoblastoma	6	
Tricoepitelioma	8	
Carcinoma de céls escamosas	78	Malignos
Carcinoma de céls basais	8	
Fibrossarcoma	10	
Hemangiopericitoma	4	
Hemangiossaroma	54	
Mastocitoma	27	
Melanoma	17	
Linfoma	24	
Lipossarcoma	15	Total: 334

Modelo para exame histopatológico

Requisição para exame anatomopatológico

Nome:	Espécie:	Idade:
Observações:	Raça:	Gênero:
	Castrado:	Pelagem:
Responsável legal:	Telefone:	
Endereço:	Complemento:	
Veterinário:	Clínica	
Endereço:	Telefone:	
Material enviado:	Características das lesões ou nódulos:	
Localidade:	Alopecia () Escoriação () Odor () Úlcera ()	
Outras lesões ou nódulos () sim () não	Crosta () Hiperpigmentação () Pápula ()	
	Bolha () Hipopigmentação () Prurido ()	
Localidade:	Descamação () Liqueificação () Pústula ()	
	Eritema () Nódulo () Simetria () Pelo ()	
Tipo de biópsia:	Observações:	
() Excisional () Incisional		

TERMO DE AUTORIZAÇÃO E CONSENTIMENTO LIVRE E ESCLARECIDO

UTILIZAÇÃO DE LAUDO DIAGNÓSTICO PARA PRODUTO TÉCNICO

DADOS DE IDENTIFICAÇÃO DO PACIENTE

1. PACIENTE:

RAÇA:..... PELAGEM:..... GÊNERO: M F

COR:REGISTRO:..... IDADE:.....

DATA DE NASCIMENTO/...../.....

LOCAL DA LESÃO:.....

CARACTERÍSTICAS DA LESÃO:.....

DADOS DE IDENTIFICAÇÃO DO PROPRIETÁRIO OU RESPONSÁVEL

2. NOME:

DOCUMENTO DE IDENTIDADE Nº: GÊNERO: M F

CPF:..... DATA DE NASCIMENTO/...../.....

ENDEREÇO:..... Nº

BAIRRO: CIDADE:

CEP: TELEFONE: (.....)..... CEL:(.....)

OBSERVAÇÕES:

TÍTULO DA PESQUISA

Importância da bordagem adequada do paciente com suspeita de neoplasia: uma cartilha de orientação

PESQUISADORES: Alba Leonor de Souza Lima dos Santos, aluna do Mestrado em Diagnóstico Clínico e Laboratorial em Medicina Veterinária. Pela Universidade de Vassouras e Renata Fernandes Ferreira de Moraes. Orientadora Doutora, professora na Faculdade de Vassouras

Departamento: Pró-Reitoria de Pesquisa e Pós-Graduação, Mestrado Profissional em Medicina Veterinária.

Eu, tutor, forneço todos os meus dados e os dados de meu animal do qual sou responsável legal, e confiro verdade e responsabilidade sobre as informações.

Estou ciente e recebi todos os devidos esclarecimentos, pela profissional Médica Veterinária, Dra. Alba Leonor de Souza Lima dos Santos. CRMV 9165. Contato: (024) 9997746177.

Os dados fornecidos pelo tutor serão mantidos em sigilo, sendo utilizados apenas os resultados, não fornecendo nenhum tipo de exposição de conteúdo particular, de tutor e paciente, conferindo, assim o direito de confidencialidade. Isso também será empregado no caso da utilização dos laudos de várias Clínicas Veterinárias, cedidas pelo Laboratório particular.

Os dados e resultados obtidos através da realização do exame histopatológico, serão utilizados produção de trabalho de pesquisa. Título citado acima.

Estando ciente e devidamente esclarecido. Concordo voluntariamente que meu(s) animal(is) participe(m) deste estudo, e podendo retirar o meu consentimento a qualquer momento, antes ou durante o mesmo, sem penalidades ou prejuízo ou perda de qualquer benefício que eu ou meu(s) animal(is) possa(m) ter adquirido.

Fica assim devidamente autorizada. A utilização do laudo de meu animal(is), na produção deste trabalho.

Mendes-RJ,....., de..... de

.....
Assinatura do tutor ou responsável Legal.

.....
Assinatura da pesquisadora
(Médica Veterinária responsável pelo trabalho de pesquisa)
Alba Leonor de Souza Lima dos Santos.